



Rijksinstituut voor Volksgezondheid
en Milieu

*Ministerie van Volksgezondheid,
Welzijn en Sport*

Microscopisch onderzoek op Darm-, weefsel- en (foto's van) ectoparasieten

overzicht 2023

Theo Mank

Titia Kortbeek





2023 ingestuurd materiaal

- › 8 x formaline of SAF gefixeerde feces materiaal

- › 4x digitaal beeldmateriaal parasieten

www.skml.nl/secties/parasitologie/afbeeldingen-parasieten

Fotos van 2023 volgen nog

Darmparasieten

> Protozoa/eencelligen

- *Balantidium coli*
- *Cryptosporidium* sp
- *Cyclospora cayetanensis*
- *Cystoisospora belli*
- *Dientamoeba fragilis*
- *Entamoeba histolytica*
- *Giardia lamblia*
- *Microsporidium* sp

- *Blastocystis hominis*

- *Chilomastix mesnili*
- *Endolimax nana*
- *Entamoeba coli*
- *Entamoeba dispar*
- *Entamoeba hartmanni*
- *Iodamoeba bütschlii*

> Helminthen/Wormen

- *Ascaris* sp
- *Diphyllobotrium* /
Didothriocephalus sp
- *Enterobius vermicularis*
- *Fasciola hepatica*
- *Hymenolepis nana*
- *Hymenolepis diminuta*
- Mijnworm
- *Schistosoma* sp
- *Strongyloides stercoralis*
- *Trichuris trichiura*
- *Taenia* sp

- *Echinococcus granulosus*

Darmparasieten

> Protozoa/eencelligen

- *Balantidium coli*
- *Cryptosporidium* sp
- ***Cyclospora cayetanensis***
- *Cystoisospora belli*
- ***Dientamoeba fragilis***
- *Entamoeba histolytica*
- ***Giardia lamblia***
- *Microsporidium* sp

- *Blastocystis hominis*

- ***Chilomastix mesnili***
- *Endolimax nana*
- ***Entamoeba coli***
- *Entamoeba dispar*
- *Entamoeba hartmanni*
- *Iodamoeba bütschlii*

> Helminthen/Wormen

- ***Ascaris* sp**
- *Diphyllobotrium* /
Didothriocephalus sp
- ***Enterobius vermicularis***
- ***Fasciola hepatica***
- *Hymenolepis nana*
- *Hymenolepis diminuta*
- Mijnworm
- ***Schistosoma* sp**
- *Strongyloides stercoralis*
- ***Trichuris trichiura***
- *Taenia* sp

- *Echinococcus granulosus*



2023 darmparasieten

Ronde (aantal deelnemers 47; met resultaat 44- 45)	correct
2023.1 A: <i>Entamoeba coli</i>	82%
2023.1B: <i>Ascaris sp. & Trichiuris trichiura</i> (<i>G. lamblia</i> & <i>E. his/dis</i> sporadisch)	93%
2023.2A: <i>Schistosoma mansoni</i>	98%
2023.2B: <i>Chilomastix mesnili</i>	77%



Chilomastix mesnili

Chilomastix mesnili

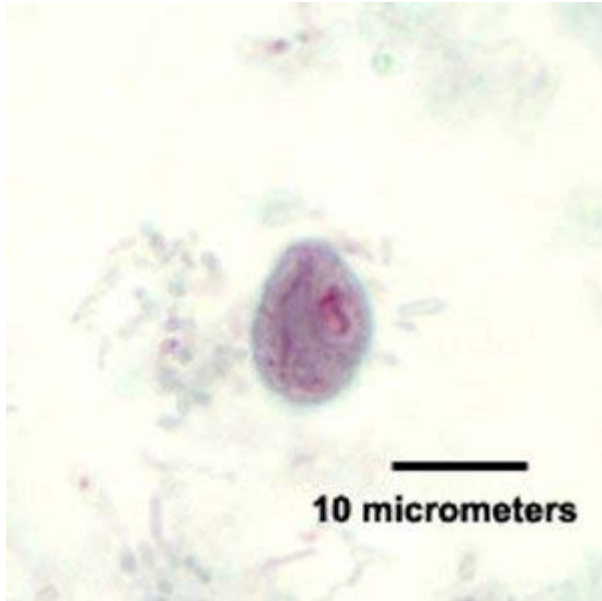


Figure E: Cyst of *C. mesnili* in a stool specimen, stained with trichrome. Image taken at 1000x magnification.

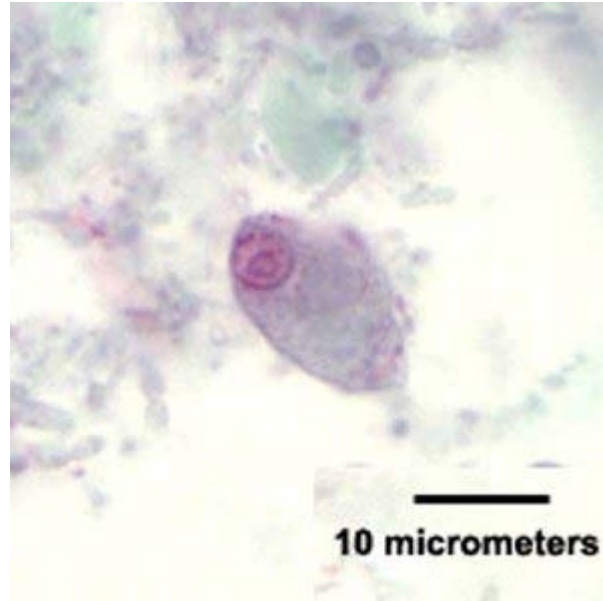
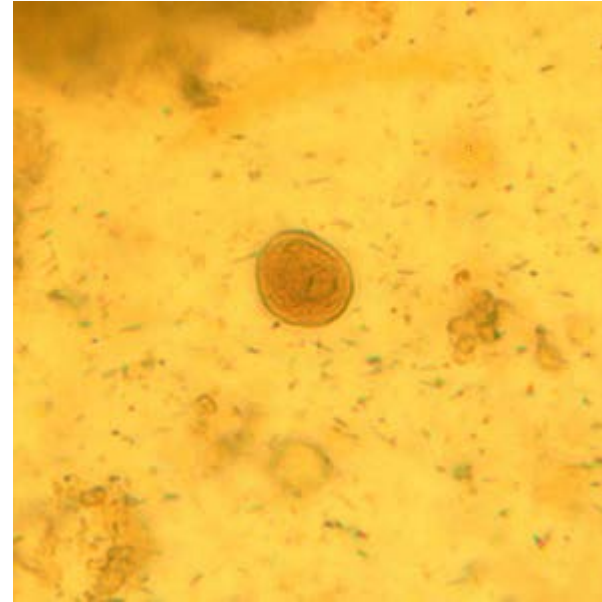
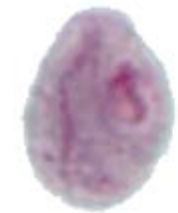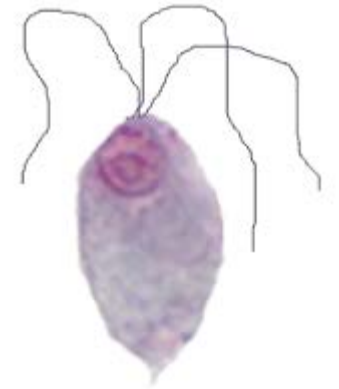


Figure D: Trophozoite of *C. mesnili* from a stool specimen, stained with trichrome. Image taken at 1000x magnification. 6–24 μm



Cyst of *C. mesnili* in a concentrated wet mount of stool, stained with iodine. Image taken at 1000x magnification.



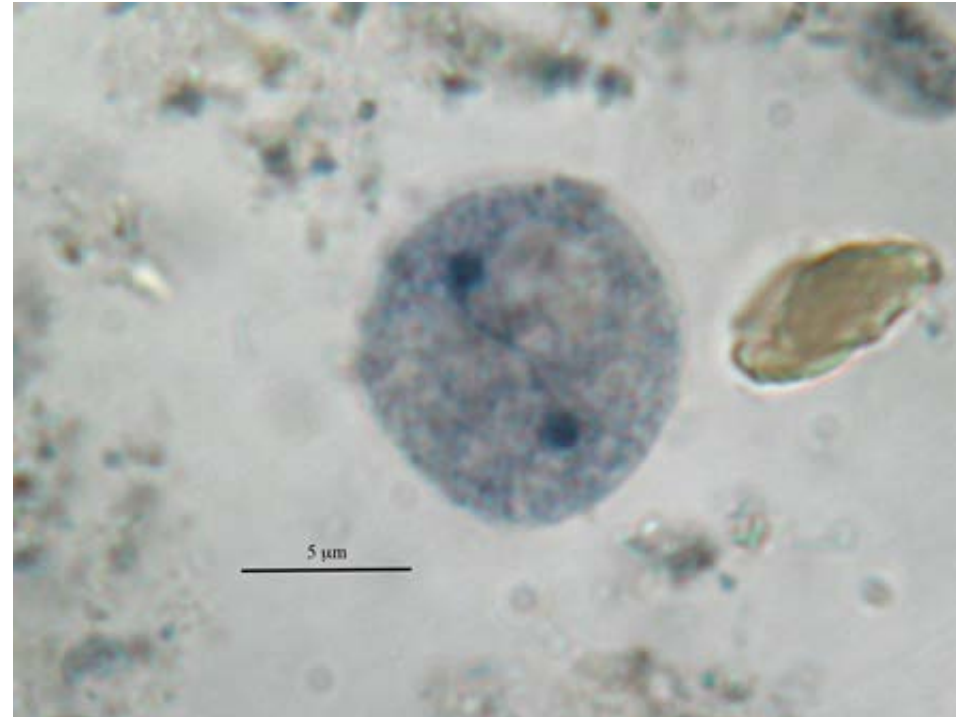
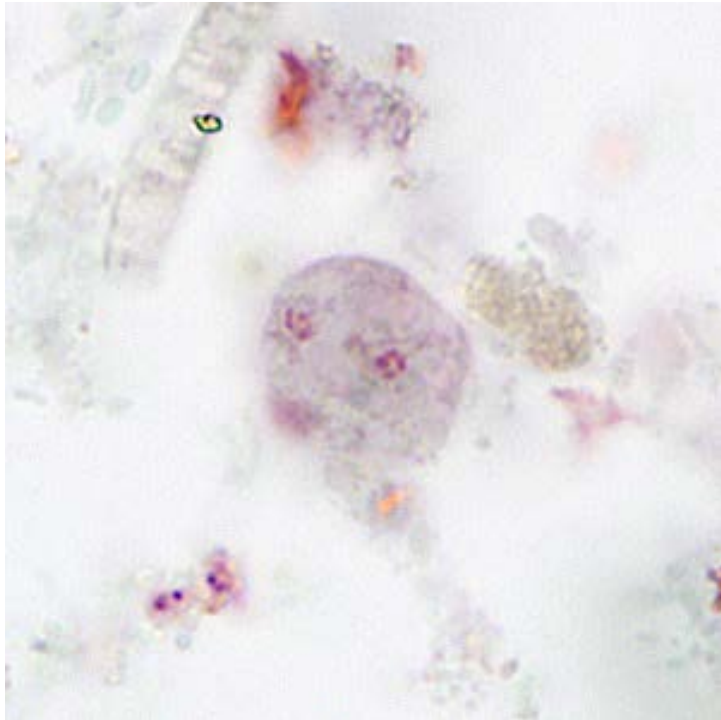


2023 darmparasieten

Ronde (aantal deelnemers 48; met resultaat 44- 46)	correct
2023.3 A: <i>Dientamoeba fragilis</i> (<i>Entamoeba his/ dis</i> sporadisch)	50%
2023.3B: <i>Giardia lamblia</i>	93%
2023.4A: <i>Cyclospora cayetanensis</i>	94%
2023.4B: <i>Fasciola / Fasciolopsis sp.</i>	91%



Dientamoeba fragilis



5-15 μm . Usual range, 9-12 μm .
Twee kernen ; bij ca. 20% slechts 1 kern
Korrelige kernen



2023 foto rondzending

Ronde (aantal deelnemers 49; met resultaat 44- 47)	correct
2023. 1: <i>Enterobius vermicularis</i> (plakband preparaat)	100%
2023.2: <i>Brugia malayi</i>	86%
2023.3: <i>Trichuris trichiura</i> worm	96%
2023.4: geen parasiet (regenworm)	100%



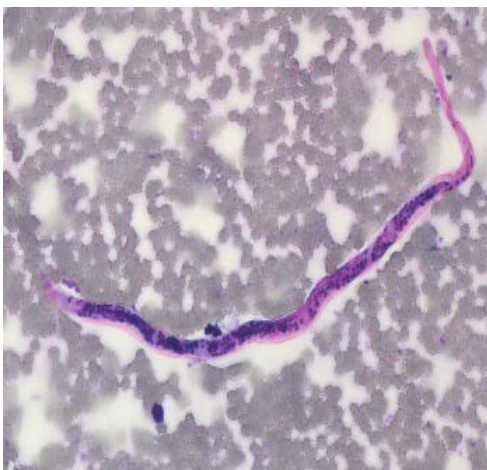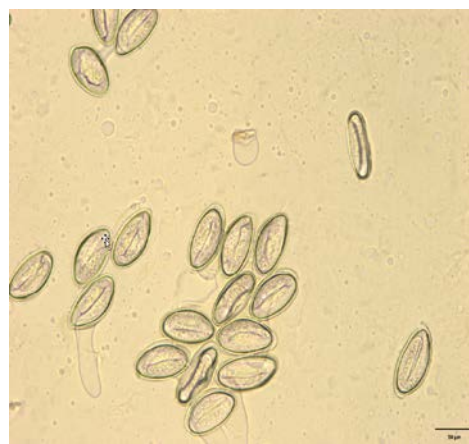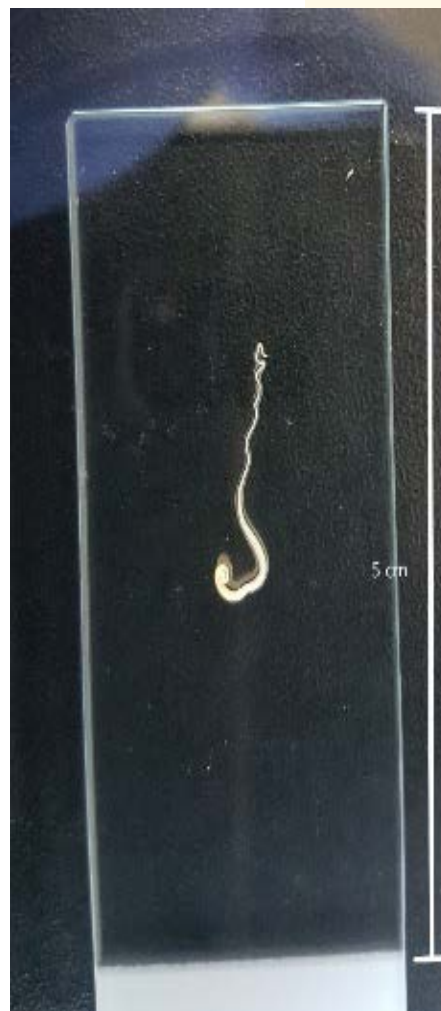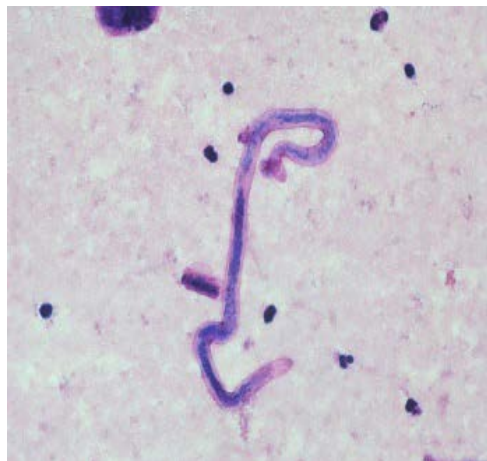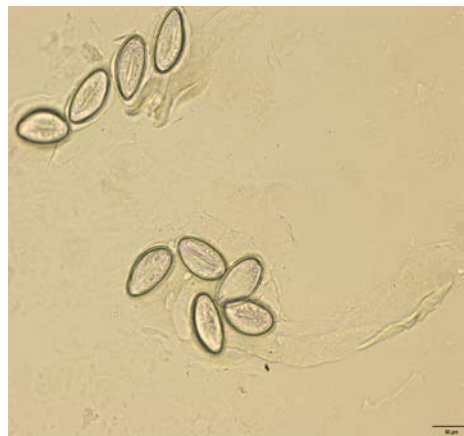2023 foto rondzending

2023.1: *Enterobius vermicularis* (plakband preparaat)

2023.2: *Brugia malayi*

2023.3: *Trichuris trichiura* worm

2023.4: geen parasiet (regenworm)





Wormen gezocht, bot gevangen

Casus

Dhr N, 71 jaar

Verwezen ivm bovenbuiksklachten en grillige leverhaarden bij echografie

VG/ Varicositas

Med/ Geen

A/ Twee maanden zeurend pijn rechter bovenbuik en flank
Verminderde eetlust, 5 kg afgevallen
Enkele weken met koorts, nachtzweeten
Gaat nu eigenlijk sinds een week weer beter
Ontlasting regelmatig, cardiopulmonaal geen klachten

Sociaal/ Agrariër, houdt schapen, heeft moestuin

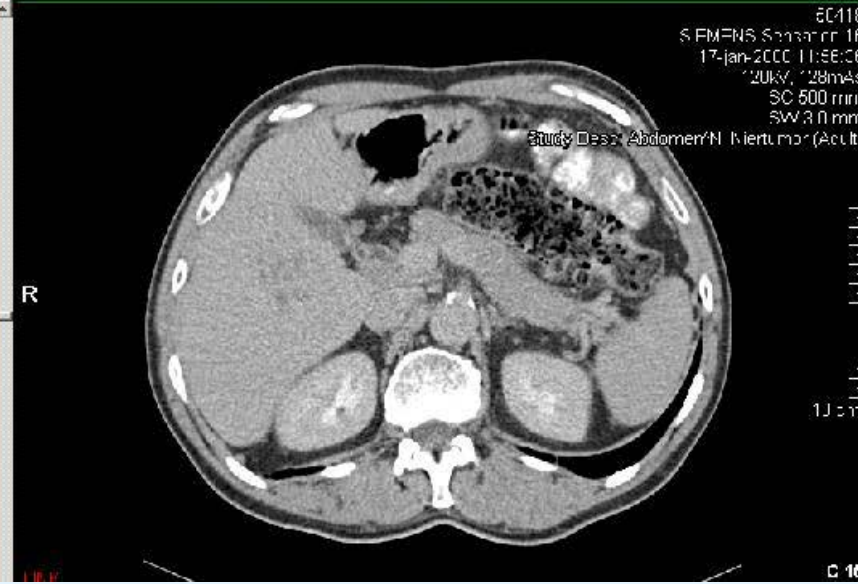
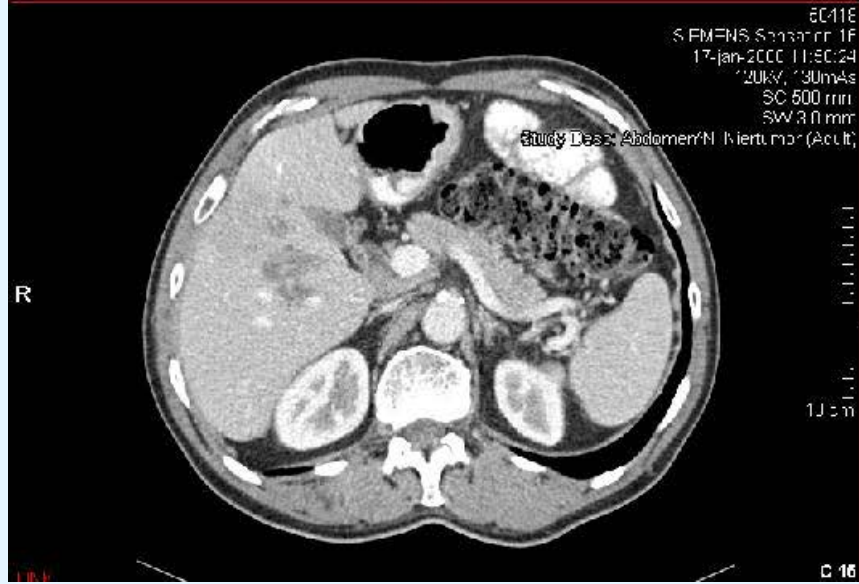
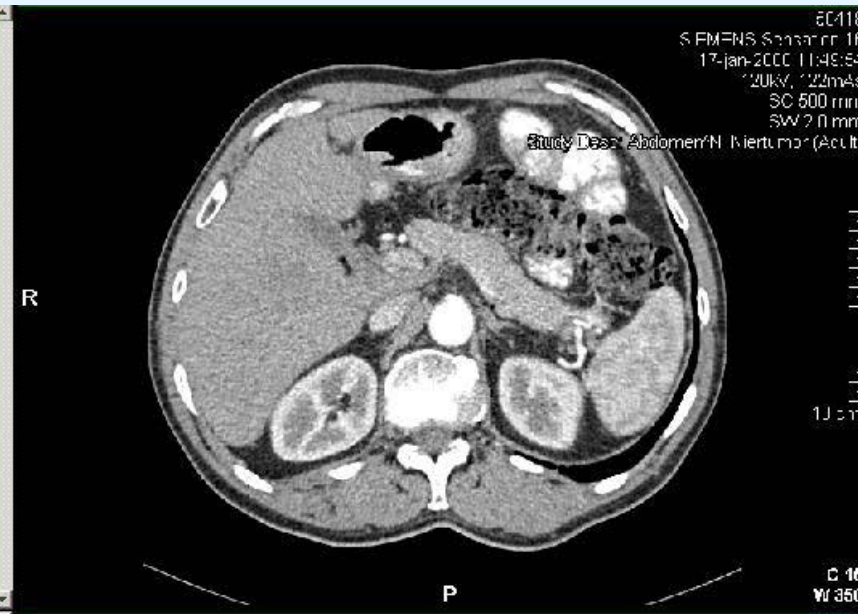
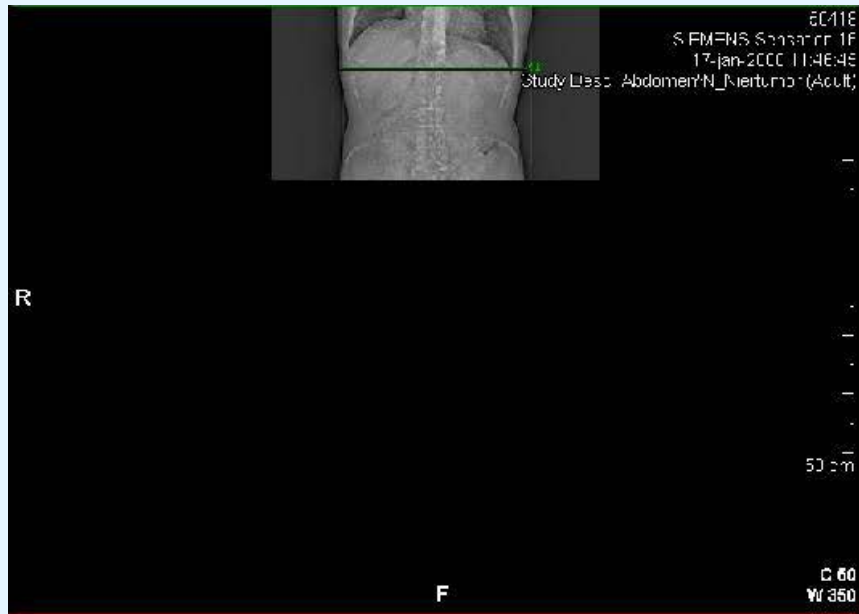O/ Niet ziek. RR 150/80 mmHg, p 80/min r.a. Gewicht 69 kg, lengte 1.76 m
Geen lymfadenopathie. Cor en pulmones geen afwijkingen
Hepar niet palpabel

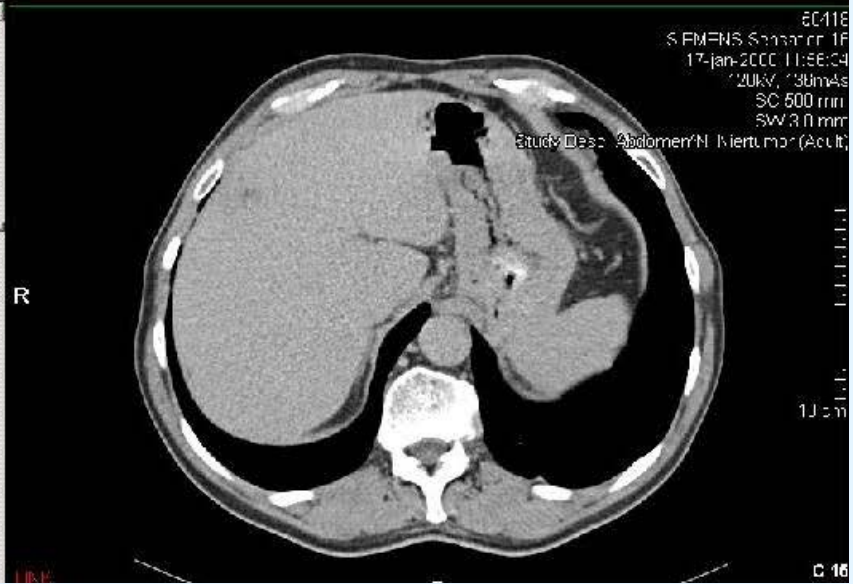
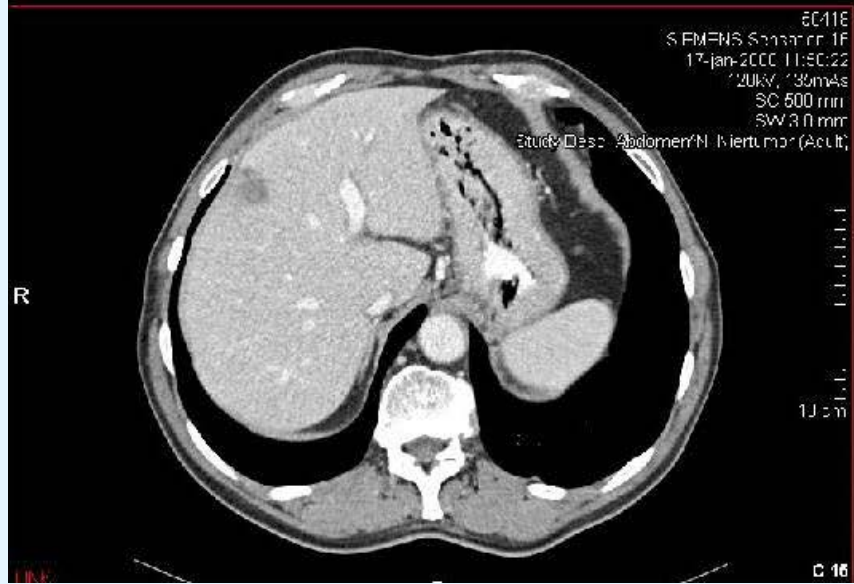
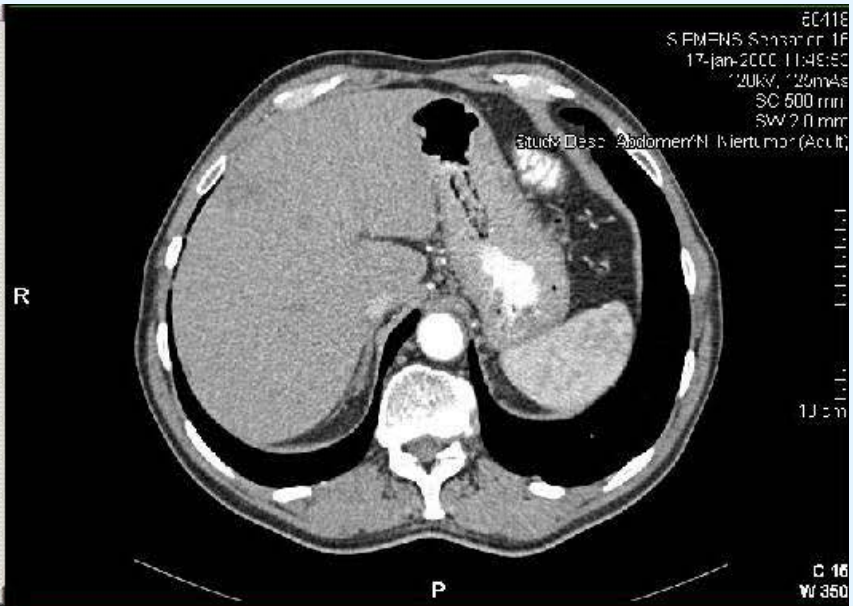
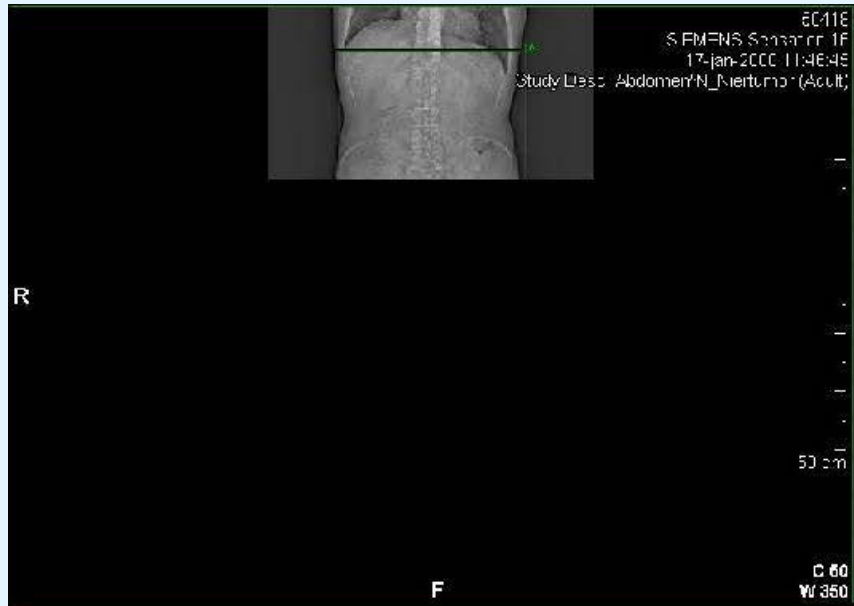
Aanvullend onderzoek

Echo abdomen (huisarts): meerdere grillig gevormde leverhaarden

Laboratorium:

BSE	73	Bilirubine	4
Hb	7.0	Alkalische fosfatase	146
MCV	90	Gamma GT	143
Leukocyten	6.5	ASAT	30
segment	2.0	ALAT	54
lymfocyten	1.4	LD	331
monocyten	0.5	Kreatinine	88
eosinofielen	2.5	AFP	2.1
basofielen	0.1		





Ongrijpbare leverlaesie

CT: grillige leverhaarden, met name in veneuze fase zichtbaar

Poging echogeleide biopsie leverhaard → afwijkingen niet meer te vinden

DD grillig groeiende metastasen

hepatocellulair carcinoom

lymfoom

abcedering

anders?

Kliniek: klachtenvrij, gewicht stijgt

Diagnose?

Patiënt zoekt zelf in de medische encyclopedie

“zou het geen leverbot kunnen zijn?”

Heeft eigen moestuin, bemest met schapenmest

Geeft zijn eigen schapen elk jaar Tribex tegen leverbot



Diagnose

Microscopisch parasitologisch onderzoek feces; *Blastocystis hominis*

Sediment Ridley concentraat + direct preparaat

Diagnose

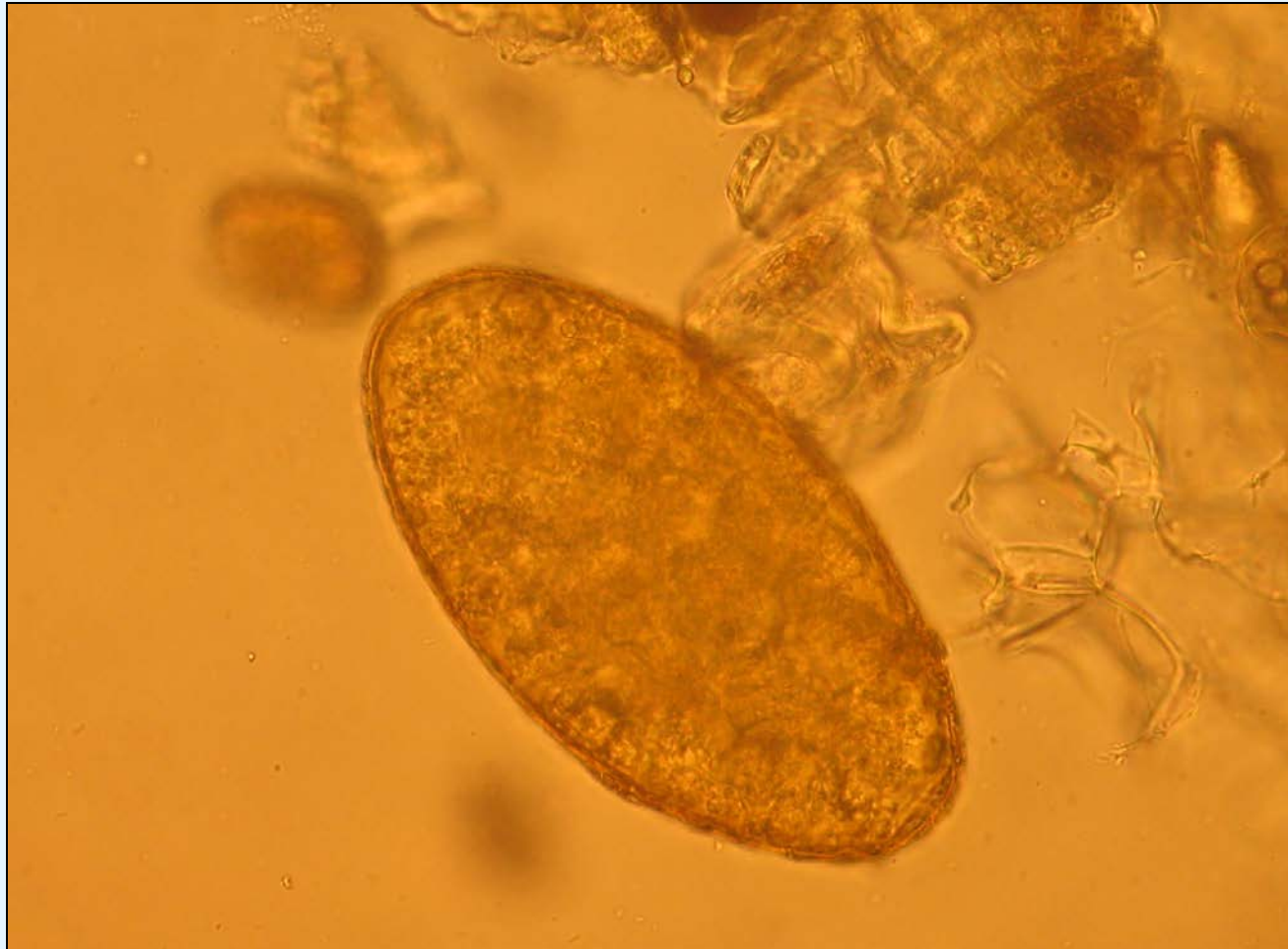Microscopisch parasitologisch onderzoek feces; *Blastocystis hominis*

Sediment Ridley concentraat + direct preparaat

Serologie

IgG tegen Fasciola spp (IFA) 1:256 = positief (cut off 1:32)

IgG tegen Fasciola spp (EIA) 1:640 = positief (cut off 1:40)



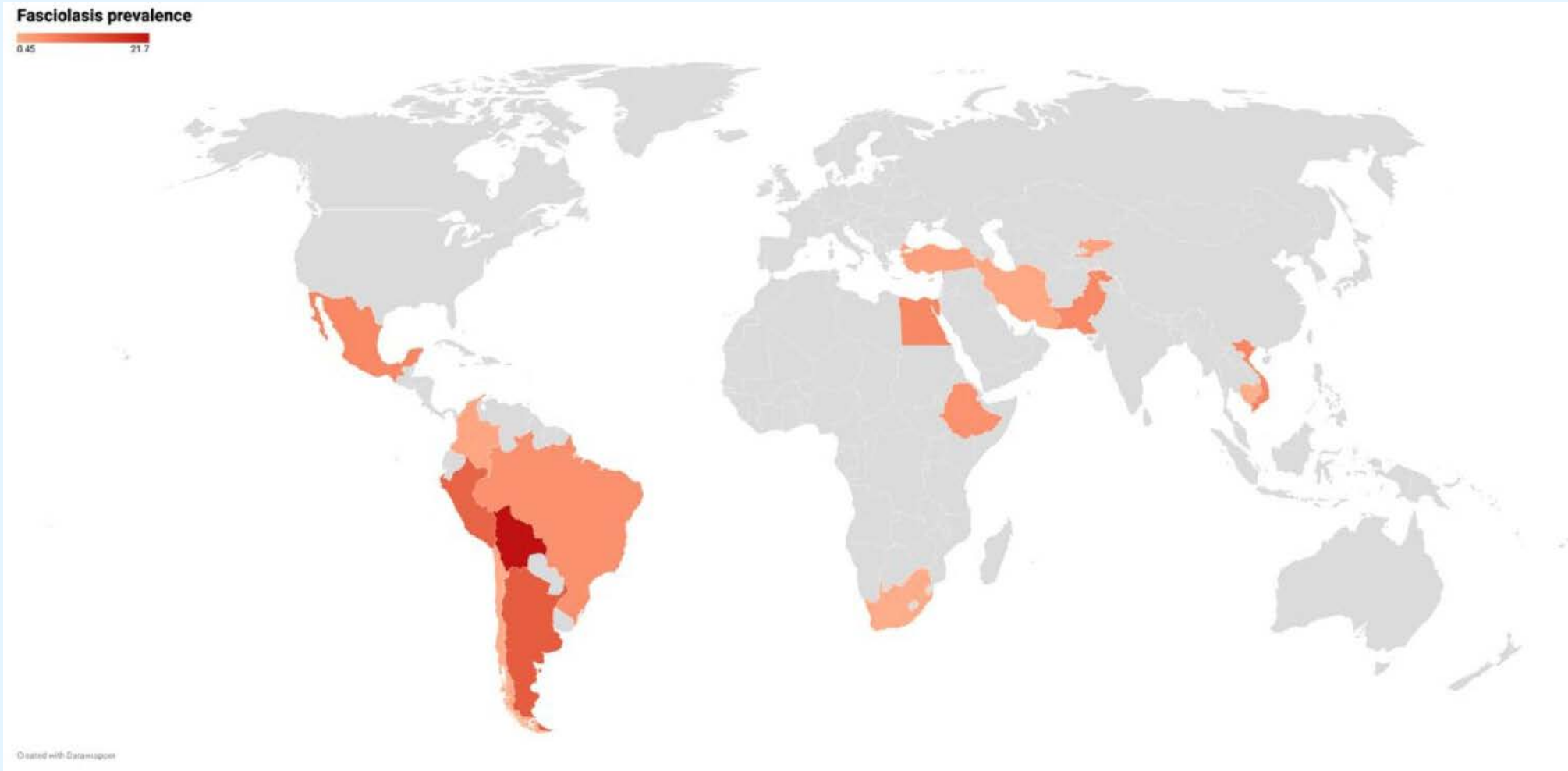
Fasciola hepatica eieren microscopisch aantoonbaar
(sediment glycerine sedimentatie, dagproductie feces)

Fascioliasis - human

- Emerging global parasitic disease caused by *Fasciola hepatica* and *Fasciola gigantica*
- WHO: neglected tropical disease
- Currently WHO: 2.6 – 17 million humans with fascioliasis
(*Ascaris* spp: 80-120 million)

Fascioliasis - humaan

- 2023 systematic review on worldwide prevalence
- 55 (out of 5617) prevalence studies from 15 countries were selected
- Pooled prevalence 4.5%
- Prevalence in South-America, Africa and Asia was 9.0%, 4.8% and 2.0% respectively
- In studies from South-America higher prevalences in children



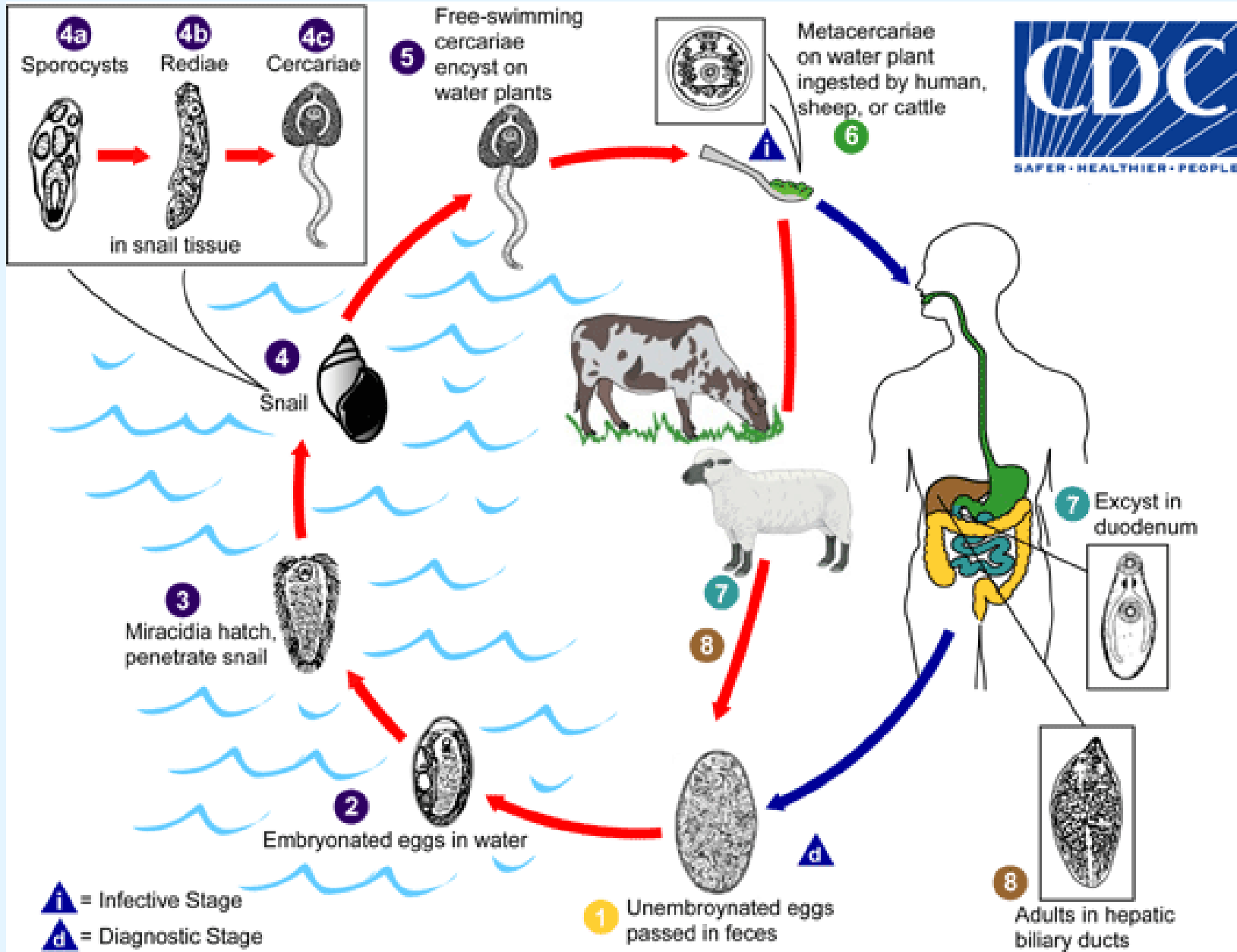
Bolivia 21%, Peru 11%, Egypt 6%

Fascioliasis - human

- Emerging Infectious disease

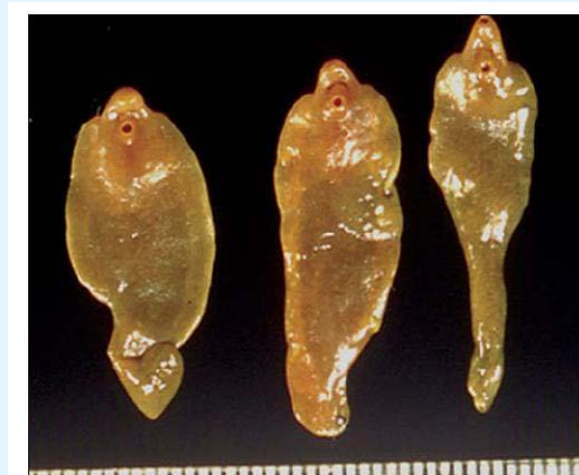“until recently, human cases occurred occasionally but are now increasingly reported from Europe”

- Changes in climate and food habits, life stock treatment, awareness



Fascioliasis - humaan

- Zoönose
- Volwassen wormen 2,5 – 7,5 cm lang / 1,5 cm breed
- Trematode (botten)
- Hermafrodit
- Wormen matureren binnen 3-4 maanden, levensduur 5-12 jaar
- Excystatie in duodenum, penetratie darmwand. Jonge “botten” migreren door leverweefsel (4-6 weken = acute fase van de infectie). Volwassen leverbotten leven in galgangen en produceren wormeieren (chronische fase)



Fascioliasis - humaan - Kliniek

- Ziekte last is afhankelijk van parasietenload

1. acute fase (leverfase)

- Migratie door leverparenchym
- Koorts, pijn rechterbovenkwadrant, hepatomegalie, nausea, anorexie, myalgie
- Vanaf 6-12 weken na inname metacercariae
- Eosinofilie, anemie
- Meestal verdwijnen symptomen na zes weken

2. chronische fase (biliaire fase)

- Wormen verblijven in galwegen
- Meestal asymptomatisch
- Soms obstructie galwegen, kolieken, cholangitis
- Leverfibrose / levercarcinoom Machicado et al PlosNTD 2016

Fascioliasis - humaan - Kliniek

- Ziektelast is afhankelijk van parasietenload

3. ectopische fascioliasis door aberrante migratie

- Zeldzaam, meestal subcutis abdomen, soms pulmonaal, cardiaal, cerebraal
- Consumptie rauwe lever: pharyngitis (halzoun)

Fascioliasis - humaan - Therapie

- Triclabendazol (imidazol derivaat), Egaten ®, Novartis
10 mg/kg eenmalig
(In NL alleen als veterinair preparaat te verkrijgen)

lit: toenemende resistentie in schapen met daarnaast ook case reports van treatment failure bij mensen (oa ook in NI)

(Kelley et al, 2016, Trends in Parasitology. Winkelhagen et al, 2012; Emerging Infectious Diseases)

Fascioliasis - humaan - Therapie

- Triclabendazol (imidazol derivaat), Egaten ®, Novartis
10 mg/kg eenmalig

(In NL alleen als veterinair preparaat te verkrijgen)

litt: toenemende resistentie in schapen met daarnaast ook case reports van treatment failure bij mensen (oa ook in NI)

(Kelley et al, 2016, Trends in Parasitology. Winkelhagen et al, 2012; Emerging Infectious Diseases)

- Alternatieven

- Praziquantel en/of Albendazol is bewezen niet-effectief
- Nitazoxanide 2dd 500 mg voor 7 dagen
- Bithionol 30-50 mg/kg, om de dag, totaal 10-15 doses
(niet geregistreerd voor humaan gebruik)

Fascioliasis - humaan – take home msg

- Voor diagnostiek:
- ANAMNESE!
- Eosinofilie met levertest afwijkingen
- Parasitologisch fecesonderzoek, lage sensitiviteit, specifiek aanvragen (glycerine sedimentatie)
CAVE: ca 4 maanden na infectie komt productie eieren op gang
Opm: Erasmus MC heeft Fasciola spp PCR operationeel
- Bij CT-scan hypodense noduli “gangetjes in leverparenchym” denk aan Fascioliasis

Fascioliasis - humaan – take home msg

Serologie

LUMC

2001-2022, 50-75 aanvragen per jaar, 23 serologisch pos,
4 microscopisch bewezen.

AmsterdamAMC

40-60 aanvragen per jaar, laatste 10 jaar 1x positief (worm via
ERCP

Erasmus MC

(2013-2022) 9 serologisch positieve cases

(2022-2023 15 x PCR : 1 positief)

Fascioliasis - humaan – take home msg

- Humane Fascioliasis in NL: 1 – 3 cases per jaar
- Onderdiagnose?... Awareness?... Therapie en monitoring

Dank aan

Jaap van Hellemond – Erasmus UMC

Titia Kortbeek - RIVM

Lisette van Lieshout - LUMC

Rens Zonneveld - Amsterdam AMC